УДК 636.92.09:616.98:616.155
DOI: 10.31073/vet_biotech43-10

МЕЖЕНСЬКИЙ А.А.*, e-mail: andrey4egvet@gmail.com,
МЕЖЕНСЬКА Н.А., канд. вет. наук, доц., e-mail: nataamezh@gmail.com
Інститут ветеринарної медицини НААН

ПЕРЕБІГ, СИМПТОМИ ТА ПАТОЛОГОАНАТОМІЧНІ ЗМІНИ ЗА ГЕМОРАГІЧНОЇ ХВОРОБИ КРОЛІВ, ВИКЛИКАНОЇ ВІРУСАМИ ПЕРШОГО (GI.1) ТА ДРУГОГО (GI.2) ТИПІВ

У статті представлені результати наукових досліджень перебігу, симптомів та патологоанатомічних змін за геморагічної хвороби кролів (англ. RHD), викликаної вірусами першого (RHDV (GI.1)) та другого (RHDV2 (GI.2)) типів в кролівничих господарствах Україні у 2021–2022 рр. Встановлено особливості блискавичного, гострого та підгострого перебігів хвороби, а також симптоми та патологоанатомічні зміни залежно від типу вірусу, що викликав спалах. Доведено, що RHDV (GI.1) обумовлює переважно блискавичний та гострий перебіг хвороби, а за дії RHDV2 (GI.2) збільшується питома вага підгострого перебігу до 20,0–40,0%. Симптоми та патологоанатомічні зміни за RHD, обумовленої RHDV (GI.1) та RHDV2 (GI.2), не мають суттєвих та вірогідних відмінностей.

Ключові слова: *кролі, інфекційні хвороби кролів, геморагічна хвороба кролів, перебіг хвороби, симптоми, патологоанатомічні зміни.*

Вступ. Геморагічна хвороба кролів (далі англ. – RHD) – це висококонтагіозна та часто високолетальна системна інфекція диких і домашніх кролів, спричинена патогенними вірусами геморагічної хвороби кролів першого (далі англ. – RHDV) і другого (далі англ. – RHDV2) типів [1, 2], які були вперше ідентифіковані у 1984 [3] та 2010 роках [4] відповідно. Ці одноланцюгові РНК-віруси тісно споріднені та мають 82,4%-ву спільну генетичну ідентичність [5].

RHDV та RHDV2 належать до роду *Lagovirus* сімейства *Caliciviridae* [4] разом із вірусом синдрому європейського бурого зайця (EBHSV) і непатогенними або помірно-патогенними лаговірусами (NP-LV), відповідно до номенклатури, що була запропонована у 2011 році [6]. Проте, вже у 2017 році номенклатуру роду *Lagovirus* було дещо змінено і стандартизовано та відповідно до цієї нової класифікації віруси RHD віднесено до геногрупи GI, яка поділяється на GI.1 (колишній G1–G6, або «класичний» RHDV), GI.2 (RHDV2/b), GI.3 (непатогенний кролячій каліцівірус E-1) і GI.4 (непатогенний кролячій каліцівірус A-1/E-2) геногрупи [7]. У сучасних виробничих умовах для простоти та зручності використання специфічної термінології вірус геногрупи

* Науковий керівник – д-р вет. наук, проф., чл.-кор. НААН **С.А. Ничик**

GI.1 називають як RHDV або вірус першого типу, а вірус геногрупи GI.2 – RHDV2 або вірус другого типу.

Як вказувалося вище, RHDV2 (GI.2) був виявлений (ізольований) у європейських кролів у Франції в 2010 році, а відсутність імунологічного перехресного захисту, викликаного попередніми контактами з класичними штамами RHDV, сприяла швидкому поширенню хвороби серед домашніх і диких кролів [1, 2]. У наступні роки хвороба поширилася в Італії [5, 8], Іспанії [9], Португалії [10], Англії та Уельсі [11], Шотландії [12] та Німеччині [1, 13].

За межами європейського континенту RHDV2 вперше було виявлено в період з кінця 2014 та початку 2015 року на Азорських островах у центрі північної частини Атлантичного океану [14].

На сьогоднішній день, RHDV2 (GI.2) продовжує поширюватися на різних континентах та витісняти (заміняти) RHDV (GI.1) в популяціях як диких, так і домашніх кролів. Це підтверджується значною кількістю наукових досліджень, проведених у багатьох країнах світу (Франції, Німеччині, Іспанії, Португалії, Австралії) з використанням методів молекулярної епідеміології, секвенування генетичного матеріалу вірусів та біоінформаційного аналізу [15–18].

Загальновідомо, що діагностика RHD, як і будь-якої іншої інфекційної хвороби, повинна бути комплексною та включати епізоотологічні, клінічні, лабораторні та патоморфологічні методи досліджень. При цьому основними підтверджувальними методами діагностики RHD є методи лабораторної діагностики, спрямовані на виявлення антигену збудника та / або генетичного матеріалу збудника та / або антитіл (не пов’язаних з вакцинацією) до збудника. Але на практиці, в умовах сучасного функціонування приватної та держаної ветеринарної служби в Україні, дуже часто швидко організувати та провести якісні лабораторні дослідження є непростим завданням. Тому особливості розвитку епізоотологічного процесу за RHD (швидке поширення, висока захворюваність та летальність) вимагають від ветеринарних фахівців у перші дні розвитку епізоотії частіше використовувати з діагностичною метою клінічні та патоморфологічні методи.

За даними вітчизняних дослідників, RHDV2 (GI.2) був вперше зареєстрований в Україні відносно недавно – у 2017–2018 рр. [19]. Через це, наукові дослідження з вивчення особливостей перебігу, симптомів та патологоанатомічних змін за RHD, викликаної вірусами першого (GI.1) та другого (GI.2) типів, в Україні не проводилися. Як свідчить аналіз доступної вітчизняної [20–22] та міжнародної [23, 24] наукової літератури, абсолютна більшість досліджень з вивчення перебігу, клінічних ознак та патологоанатомічних змін за RHD була сфокусована навколо змін, обумовлених дією вірусу першого (GI.1) типу, тоді як впливу на організм кролів RHDV2

(GI.2) були присвячені лише окремі поодинокі закордонні роботи [9, 25]. Саме ці обставини обумовлюють актуальність проведених нами досліджень.

Мета роботи. Дослідити та порівняти перебіг, симптоми та патологоанатомічні зміни за RHD, викликаної вірусами першого (GI.1) та другого (GI.2) типів в Україні.

Матеріали і методи досліджень. Робота виконувалася впродовж 2021–2022 рр. на базі:

– лабораторії «Науково-дослідний навчальний центр діагностики хвороб тварин» Інституту ветеринарної медицини НААН (далі – лабораторія) в рамках державної тематики науково-дослідних робіт за завданням «Удосконалення діагностики геморагічної хвороби кролів із застосуванням молекулярно-генетичного методу»;

– 28 приватних кролівничих господарств, розташованих на території Вінницької, Житомирської, Київської, Львівської, Одеської, Полтавської, Сумської, Харківської, Хмельницької та Чернігівської областей України.

Підставою для виникнення підозри на спалах RHD в господарстві була раптова масова загибель кролів та/або наявність у них типових клінічних ознак та/або патологоанатомічних змін, характерних для RHD, а іноді реєстрація RHD в господарстві, з якого раніше завозили кролів та/або корма для них. У цьому випадку ми впродовж 24 годин відвідували господарство та, за загальноприйнятими методиками, проводили заходи, які дозволяли підтвердити або спростувати спалах RHD:

– епізоотологічне розслідування випадку інфекційного захворювання [26] (у 2021 році 11 спалахів, викликаних RHDV (GI.1) та 6 – RHDV2 (GI.2); у 2022 році 6 спалахів, викликаних RHDV (GI.1) та 5 – RHDV2 (GI.2));

– клінічне обстеження кролів з метою виявлення характерних симптомів хвороби [27] (у 2021 році досліджено 55 кролів, інфікованих RHDV (GI.1), та 30 кролів, інфікованих RHDV2 (GI.2); у 2022 році 30 кролів, інфікованих RHDV (GI.1), та 25, інфікованих RHDV2 (GI.2), тобто по 5 кролів під час кожного спалаху);

– патологоанатомічний розтин трупів кролів [28] з метою виявлення характерних для RHD патологоанатомічних змін та відбору проб патологічного матеріалу для лабораторної діагностики; безпосередньо в господарстві проводили розтин 5-ти трупів кролів, що загинули впродовж останніх 3 годин, від кожного відбирали шматочки печінки, селезінки, легень та серця вагою 5–10 г, пакували та доставляли до лабораторії згідно з чинними правилами [29] (у 2021 році проведено розтин 55 трупів кролів, що загинули від RHDV (GI.1) та 30 трупів кролів, що загинули від RHDV2 (GI.2); у 2022 році – 30 трупів кролів, що загинули від RHDV (GI.1) та 25 трупів кролів, що загинули від RHDV2 (GI.2)).

Лабораторну діагностику RHD проводили методом одноетапної зворотно-транскриптазної полімеразної ланцюгової реакції (ПЛР) з електрофоретичною детекцією продуктів ампліфікації відповідно до протоколу досліджень, розробленого в лабораторії, з використанням олігонуклеотидних праймерів, рекомендованих референс-лабораторією МЕБ з RHD (IZSLER, Брешія, Італія) [30]. Додатково гомогенати з печінки досліджували методом дуплексного імунохроматографічного аналізу (ІХА) з використанням діагностичної системи INgezim® RHDV1/2 DIF CROM (Eurofins Ingenasa S.A., Мадрид, Іспанія), яка дозволяє діагностувати і диференціювати RHDV (GI.1) та RHDV2 (GI.2).

Диференційна діагностика RHD була спрямована на виключення загибелі кролів від пастерельозу, гострого отруєння, теплового удару (виснаження) та хвороб, що супроводжуються важкою септицемією з вторинним синдромом дисемінованого внутрішньосудинного згортання крові.

Під час спалаху RHD у господарстві, тричі на день проводили клінічний огляд кролів, видалення з місць загального утримання клінічно хворих тварин, прибирання, розтин та утилізацію трупів.

Отримані цифрові дані обробляли статистично з використанням програми Microsoft Office Excel. Таким чином, під час проведення досліджень використано епізоотологічні, клінічні, патоморфологічні, молекулярно-генетичні, імунохроматографічні та статистичні методи.

Результати досліджень та їх обговорення. Є повідомлення, що клінічні характеристики хвороби, викликаної RHDV та RHDV2, можуть відрізнятися щодо тривалості захворювання, рівня смертності та виникнення підгострих або хронічних форм, які частіше зустрічаються у кролів, інфікованих RHDV2 [5]. За результатами лабораторної діагностики RHD (ПЛР та ІХА) у 2021 році в 11 господарствах (64,7%) збудником хвороби виявився RHDV (GI.1) та у 6 господарствах (35,3%) – RHDV2 (GI.2). У 2022 році причиною спалаху RHD у 6 господарствах (54,5%) був RHDV (GI.1) та у 5 господарствах (45,5%) – RHDV2 (GI.2). Проведення епізоотологічного розслідування випадку інфекційного захворювання та обстеження клінічно хворих на RHD кролів дозволило нам систематизувати дані про перебіг хвороби у тварин (табл. 1).

З даних таблиці видно, що перебіг RHD у 80,0–90,0% кролів за інфікування RHDV (GI.1) та у 50,0–60,0% за інфікування RHDV2 (GI.2), особливо на початку епізоотії, був блискавичним. При цьому, частіше всього виявляли мертвих кролів, які до цього не мали жодних ознак хвороби. Іноді спостерігали раптову смерть тварини, яка зовні була здоровою та навіть іноді приймала корм. Частіше тварина раптово лягала або падала на бік, у неї починалися судоми різної інтенсивності, які супроводжувалися вигином спини, закиданням голови, витягуванням кінцівок або некоординованими рухами ними, після чого наступала смерть (рис. 1). Усе відбувалося досить швидко, а описаної у літературі «типової» кровотечі з носу (рис. 2), рота або анального отвору іноді не було.

Таблиця 1

Перебіг та симптоми RHD, викликаної вірусами першого (GI.1) та другого (GI.2) типів

Показник	Збудник хвороби	
	RHDV (GI.1)	RHDV2 (GI.2)
Перебіг		
Блискавичний	У 80,0–90,0% кролів, особливо на початку епізоотії	У 50,0–60,0%
Гострий	У 10,0–15,0% кролів, хвороба триває від 12 до 24 годин	У 10,0–20,0% кролів, хвороба триває від 12 до 36 годин
Підгострий	У 5% кролів, хвороба триває від 1 до 5 діб	У 20,0–40,0% кролів, хвороба триває від 1 до 7 діб
Симптоми		
За блискавичного перебігу	Раптова загибель клінічно здорових кролів, без будь-яких симптомів. Тварина раптово лягає або падає на бік, у неї починаються судоми різної інтенсивності з вигином спини, закиданням голови до спини, витягуванням кінцівок або некоординованими рухами ними, після чого наступає смерть.	
За гострого перебігу	Кролі мляві, пригнічені, не рухаються, відмовляються від корму, температура тіла >40°С, дихання прискорене, іноді задишка, посиніння слизових оболонок та губ. Впродовж 12–24 годин від появи таких симптомів зазвичай гинуть. Картина смерті аналогічна до тієї, що описана за блискавичного перебігу. Перед смертю часто розвивається носова кровотеча, іноді з домішками піни жовтувато-червоного кольору, напевно через набряк легень. Іноді розвивається кровотеча з ротової порожнини та/або анального отвору. Якщо тварина не гине після появи цих симптомів, у неї протягом декількох діб прогресує ураження печінки, розвивається жовтяниця та вона все одно гине.	Теж саме, але смерть може наставати через 12–36 годин після початку лихоманки.
За підгострого перебігу	Реєструється рідко. Симптоми не специфічні та не виражені. Тварина пригнічена, у неї знижена активність, вона приймає корм, але небагато. Температура тіла підвищується не у всіх тварин. Тому з впевненістю стверджувати, що у тварини підгострий перебіг RHD важко. У цьому стані деякі власники проводять щеплення від RHD, після чого частина кролів гине.	Реєструється частіше, симптоми як і при інфікуванні вірусом першого типу не специфічні та не виражені, триває протягом 3–7 діб. Значна частина кролів одужує, навіть після щеплення.

Рис. 1. Типове положення кроля перед загибеллю від RHDV (GI.1) та RHDV2 (GI.2).

Рис. 2. Носова кровотеча, що розвивається під час загибелі кроля від RHDV (GI.1) та RHDV2 (GI.2).

Гострий перебіг RHD, який тривав від 12 до 24 годин, реєструвався у 10,0–15,0% кролів за інфікування RHDV (GI.1) та у 10,0–20,0% – за інфікування RHDV2 (GI.2). Клінічна картина хвороби за цього перебігу не залежала від вірусу, який її викликав, проте RHDV2 (GI.2) часто обумовлював загибель кролів у більш тривалий проміжок часу (до 36 годин) після початку лихоманки та появи описаних симптомів.

Підгострий перебіг RHD за інфікування RHDV (GI.1) спостерігали не більше, ніж у 5,0% кролів, тоді як за інфікування RHDV2 (GI.2) цей перебіг хвороби реєструвався у 20,0–40,0% тварин (переважно віком старше 80 діб), тривав він 3–7 діб, при цьому значна частина кролів одужувала, навіть після щеплення. Значно вищий рівень поширеності підгострого перебігу інфекції, а також нижчі показники захворюваності, смертності та летальності свідчать про більш низьку вірулентність RHDV2 (GI.2) порівняно з «класичним» штамом вірусу.

Хронічного перебігу RHD під час проведення досліджень не реєстрували (хоча деякі дослідники його спостерігали), що пов’язуємо з умовами промислового кролівництва та вимушеною вакцинацією поголів’я під час спалаху. На наш погляд, дослідження хронічного перебігу RHD можна

здійснити лише в умовах експерименту за штучного інфікування кролів різними штамами вірусу.

Патологоанатомічний розтин трупів кролів та визначення типових патологоанатомічних змін, як на нашу думку, так й на думку багатьох дослідників [9, 19–24], без сумніву є важливим компонентом комплексної діагностики RHD. Проведення його на початку розвитку епізоотичного процесу (у перші години та дні загибелі кролів) дозволяє своєчасно запідозрити саме цю хворобу та вжити заходи щодо її локалізації та запобігання подальшому поширенню. У результаті проведених досліджень нами не виявлено типових відмінностей патологоанатомічної картини за загибелі кролів внаслідок інфікування RHDV (GI.1) та RHDV2 (GI.2). Таким чином, обидва штами вірусу викликали схожі патологоанатомічні зміни. Для зручності аналізу та використання у практичній роботі, характерні (найбільш значущі) патологоанатомічні зміни, виявлені нами не менше, ніж у 80,0% трупів кролів, що загинули від обох типів вірусу RHD, узагальнили у табл. 2.

З даних таблиці видно, що зазвичай за блискавичного перебігу хвороби виражених, навіть помітних при візуальному огляді, патологоанатомічних змін не було виявлено. Лише «свіжий» неперетравлений корм у шлунку і тверді фекальні гранули у дистальному відділі товстої кишки підтверджували раптовість смерті.

За гострого та підгострого перебігу хвороби патологоанатомічні зміни були більш виражені, специфічні та встановлені як нами, так й іншими дослідниками [9, 19–24].

Детальний аналіз даних табл. 2 свідчить, що основними органами-мішенями як RHDV (GI.1), так й RHDV2 (GI.2) є печінка, селезінка та легені. При цьому під дією вірусів в організмі кролів розвивається гострий (рис. 3), а часто некротизуючий гепатит (рис. 4), який кролівники називають «синдромом вареної печінки», спленомегалія, набряк і запалення легень (рис. 5) та крововиливи в різних органах та тканинах (характерні крововиливи у слизовій трахей кролівники називають «синдром червоної трахеї» (рис. 6)) пов’язані з розвитком синдрому дисемінованого внутрішньосудинного згортання (далі – ДВЗ) [19–24].

Таблиця 2

Характерні патологоанатомічні зміни за RHD, викликаної вірусами першого (GI.1) та другого (GI.2) типів

Показник	Збудники хвороби RHDV (GI.1) та RHDV2 (GI.2)
Загальні зміни	За **гострого перебігу** – загальний венозний застій крові, особливо виражений у великих судинах та серці; кровотечі з носу, роту (з домішками піни) та анального отвору (рідше); у грудній та черевній порожнинах невелика кількість серозного або серозно-геморагічного ексудату, іноді субсерозні кровотечі. За **підгострого перебігу** – аналогічна картина, але зміни менш виражені. Крововиливи у серці, трахеї, легенях, печінці, нирках та кишківнику, а також жовтяниця різної інтенсивності.
Стан дихальних шляхів	Кров'янисті виділення з домішками піни з ніздрів та роту. Венозна гіперемія (застій) слизових оболонок, особливо трахеї (синдром «червоної трахеї», трахеїт) з крапковими або дифузними крововиливами. Трахея та бронхи заповнені пінистою масою червоного (кров'яниста) або жовто-червоного кольору.
Стан легень	Набряк, венозна гіперемія та нерівномірне забарвлення рожево-сіруватого кольору (геморагічна пневмонія), крововиливи (крапчасті, рідше плямисті) під легеневою та костальною плеврою, катаральний бронхіт.
Стан печінки	За **гострого перебігу** – збільшена у розмірі, переповнена кров'ю (застій), від темно- до світло-червоного кольору, часто забарвлена нерівномірно, відмічаються геморагії та петехії, дрябла (легко рветься). За **підгострого перебігу** – дещо збільшена, ущільнена, нерівномірно забарвлена, жовто-сірого кольору, нагадує «варену печінку» – дифузний некротичний гепатит, дрябла (легко рветься або ламається).
Стан жовчного міхура	Наповнений жовчю, прохідність жовчних протоків збережена. Жовч в'язка, мутна, ознаки холециститу.
Стан селезінки	Значно збільшена у розмірі (іноді у 2–3 рази), нерівномірне забарвлення темно-червоного, іноді лілового з фіолетовим відтінком кольору.
Стан нирок	Збільшені у розмірі, забарвлені нерівномірно, червоно-коричневого кольору (гіперемія) з крововиливами під капсулою та у паренхімі.
Стан серця	За **гострого перебігу** – множинні крапкові крововиливи під ендо- та епікардом; за **підгострого перебігу** – дистрофічні зміни міокарду. Шлуночки переповнені кров'ю.
Стан шлунково-кишкового тракту	За **блискавичного перебігу** – неперетравлений «свіжий» корм у шлунку, тверді фекальні гранули у дистальному відділі товстої кишки. За **гострого перебігу** – венозна гіперемія (застій) слизових оболонок, ознаки катарального запалення з точковими крововиливами, особливо часто у товстій кишці яка, часто, є порожньою.
Стан головного мозку та його оболонок	Застій у коркових судинах, розширення судин у ділянці м'якої оболонки кори та мозочка, гіперемія та дрібні крапкові крововиливи у кору головного мозку.

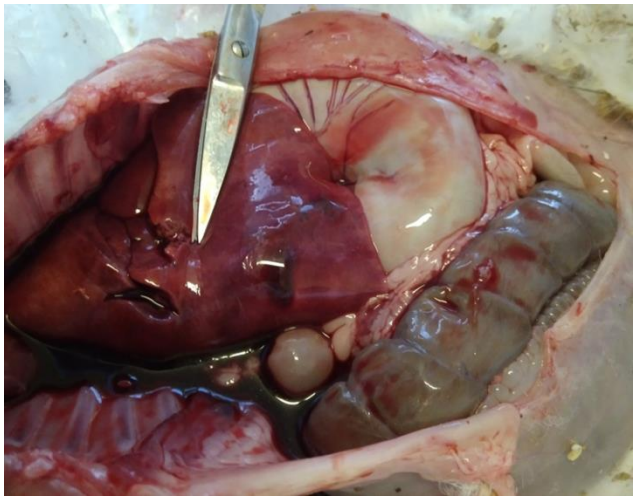

Рис. 3. Гострий альтеративний гепатит та плямисті крововиливи під капсулою печінки за блискавичного перебігу RHD.

Рис. 4. Некротизуючий гепатит за підгострого перебігу RHD. Початок розвитку синдрому «вареної печінки».

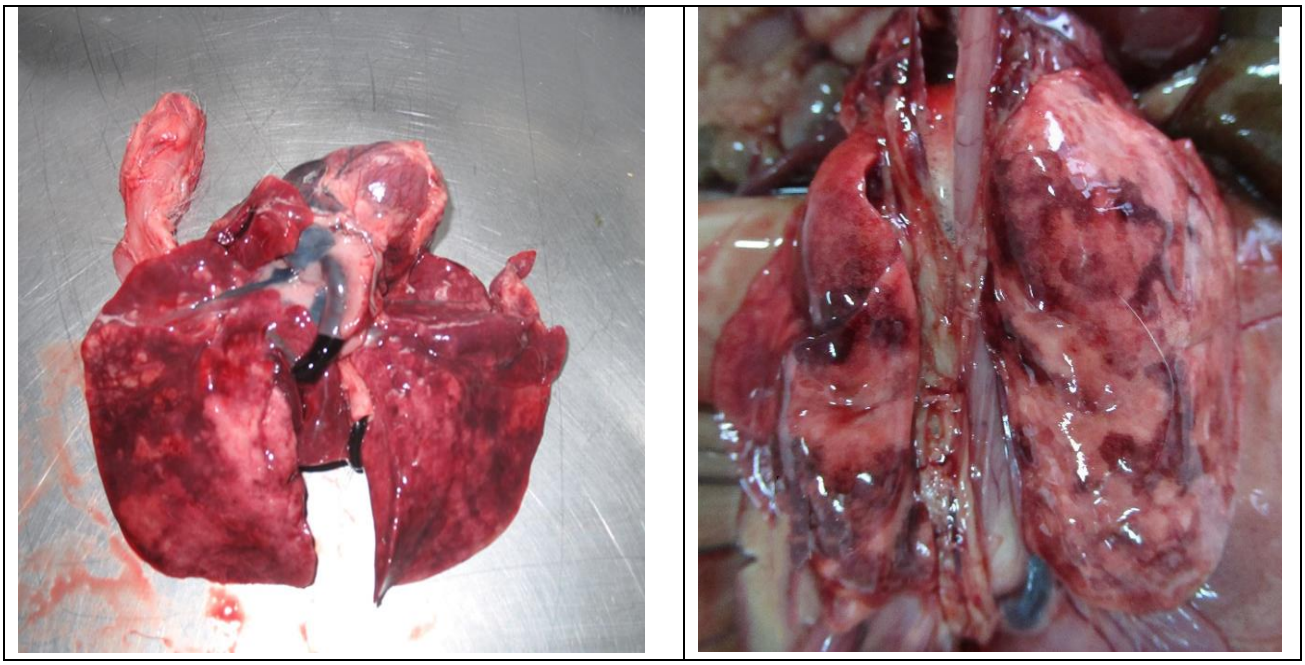

А **Б**

Рис. 5. Набряк легень та вогнищева серозно-геморагічна пневмонія за блискавичного (А) та підгострого (Б) перебігу RHD.

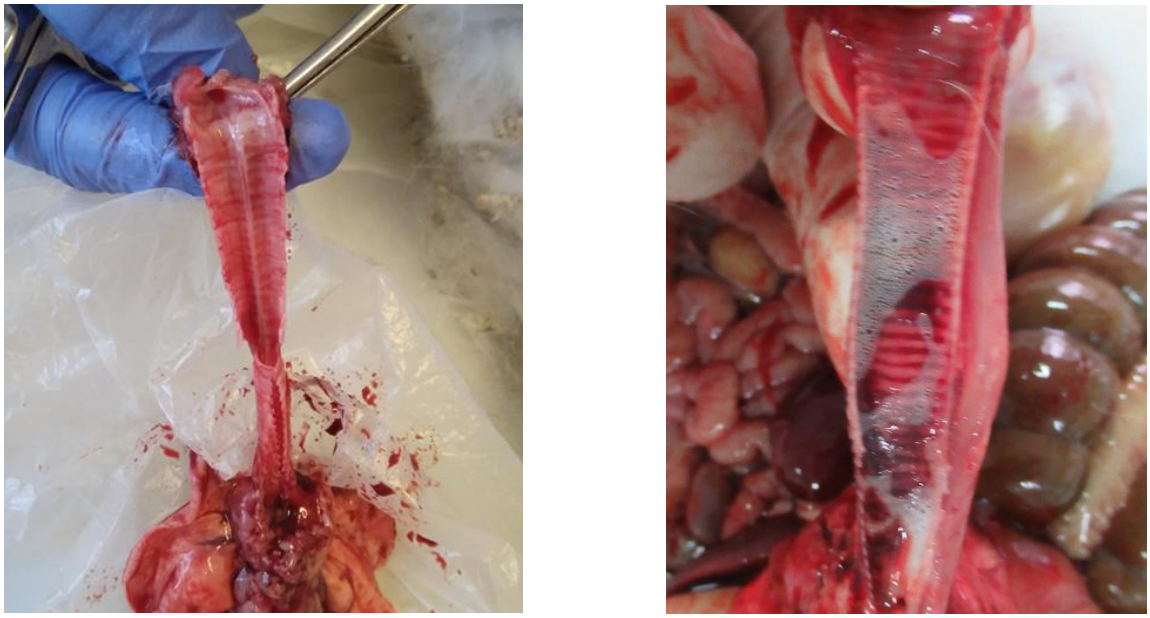

А **Б**

Рис. 6. Крововиливи та венозна гіперемія слизової оболонки трахеї за блискавичного (А) та підгострого (Б) перебігу RHD. Синдром «червоної трахеї».

Враховуючи, що більшість кролів за RHD гинула з ознаками ураження нервової системи (виражені судоми, що супроводжуються вигином спини, закиданням голови до спини, витягуванням кінцівок або некоординованими рухами), ми під час проведення патологоанатомічного розтину досліджували стан головного мозку та його оболонок, хоча більшість дослідників, які проводили аналогічні дослідження цього не робили. У результаті цієї роботи нами, у абсолютної більшості трупів кролів (>80,0%), встановлено застій у судинах кори головного мозку, розширення судин у ділянці м’якої оболонки кори та мозочка, гіперемію та дрібні крапкові крововиливи у кору головного мозку, що, на наш погляд, є результатом розвитку ДВЗ синдрому.

Висновки та перспективи подальших досліджень:

1. За інфікування кролів RHDV (GI.1) переважає блискавичний перебіг хвороби (80,0–90,0%), тоді як гострий (10,0–15,0%) та підгострий (5,0%) перебіги реєструються рідше. За інфікування тварин RHDV2 (GI.2) блискавичний перебіг хвороби реєструється дещо рідше (50,0–60,0%), проте питома вага гострого (10,0–20,0%) та підгострого (20,0–40,0%) перебігів збільшується.

2. Клінічні ознаки та патологоанатомічні зміни за RHD, обумовленої вірусами першого (GI.1) та другого (GI.2) типів, не мають суттєвих та вірогідних відмінностей, а тому можуть бути використані лише для постановки попереднього діагнозу та формування підозри на цю хворобу.

3. Органами-мішенями для обох типів вірусу (GI.1 та GI.2) є печінка, селезінка та легені кролів, а найбільш типовими патологоанатомічними діагнозами є дифузний некротизуючий гепатит («синдром вареної печінки»), спленомегалія, набряк та запалення легень, крововиливи в різних органах та тканинах (у першу чергу «синдром червоної трахеї»), а також жовтяниця за підгострого перебігу хвороби.

4. Перспективи подальших досліджень полягають у визначенні мікроструктурних змін, що відбуваються у тканинах органів, уражених вірусами геморагічної хвороби кролів першого (GI.1) та другого (GI.2) типів.

COURSE, SYMPTOMS AND PATHOMORPHOLOGICAL CHANGES IN RABBIT HEMORRHAGIC DISEASE CAUSED BY VIRUSES OF TYPE ONE (GI.1) AND TWO (GI.2) / Mezhenskyi A.A., Mezhenska N.A.

Introduction. *Rabbit hemorrhagic disease (RHD) is a highly contagious and highly fatal systemic infection in rabbits caused by rabbit hemorrhagic disease viruses of type one (RHDV (GI.1)) and two (RHDV2 (GI.2)). RHDV2 (GI.2) was first registered in Ukraine in 2017-2018. Studies on the course, symptoms and pathomorphological changes of RHDV2 (GI.2) in Ukraine have not been conducted.*

Goal of the work. *To investigate and compare the course, symptoms and pathomorphological changes of RHD caused by RHDV (GI.1) and RHDV2 (GI.2).*

Materials and methods. *The research was conducted in 2021-2022 in 28 rabbit breeding farms in 10 regions of Ukraine, where RHD outbreaks were registered. The study employed epizootiological, clinical, pathomorphological, molecular genetic (RT-PCR), immunochromatographic and statistical methods.*

Results and discussion. *The course of RHD in 80.0-90.0% of rabbits infected with RHDV (GI.1) and in 50.0-60.0% of rabbits infected with RHDV2 (GI.2) was fulminant. Acute RHD lasted 12-24 hours, observed in 10.0-15.0% of rabbits infected with RHDV (GI.1), and in 10.0-20.0% with RHDV2(GI.2). Subacute RHD observed in 5.0% of rabbits infected with RHDV (GI.1), whereas with RHDV2(GI.2) it was registered in 20.0-40.0% of animals and lasted 3-7 days. No chronic RHD was registered. Regardless of the virus causing it (RHDV (GI.1) or RHDV2 (GI.2)), similar specific symptoms were observed in 80.0% of rabbit carcasses for each course of the disease.*

Pathomorphological investigations did not reveal typical differences in the pathomorphological picture of dead rabbits due to infection with RHDV (GI.1) and RHDV2 (GI.2). Both virus strains induce similar pathomorphological changes found in no less than 80.0% of rabbit carcasses that died from RHD.

Conclusions and future research. *Infection with RHDV (GI.1) predominantly results in a fulminant course (80.0-90.0%), while acute (10.0-15.0%) and subacute (5.0%) courses are less common. Infection with RHDV2 (GI.2) leads to a slightly less frequent fulminant course (50.0-60.0%), but the relative proportion of acute (10.0-20.0%) and subacute (20.0-40.0%) courses increases. Clinical signs and pathomorphological changes caused by RHDV (GI.1) and RHDV2 (GI.2) do not show significant or credible differences.*

Keywords: *rabbits, infectious diseases of rabbits, rabbit hemorrhagic disease, course, symptoms, pathological changes.*

REFERENCES

1. Duarte, M., Carvalho, C., Bernardo, S., Barros, S.V., Benevides, S., Flor, L., Monteiro, M., Marques, I., Henriques, M., Barros, S.C., Fagulha, T., Ramos, F., Luís, T. & Fevereiro, M. (2015). Rabbit haemorrhagic disease virus 2 (RHDV2) outbreak in Azores: Disclosure of common genetic markers and phylogenetic segregation within the European strains. *Infection, Genetics and Evolution,* 35, 163-171. doi: 10.1016/j.meegid.2015.08.005.

2. Mezhenskyi, A.A., Mezhenska, N.A., Krytsia, Ya.P., Tarasov, O.A., Mezhenskyi, A.O. & Nychyk, S.A. (2022). Normatyvno-pravove i materialno-tekhnichne zabezpechennia laboratornoi diahnostyky hemorahichnoi khvoroby kroliv v Ukraini ta vidpovidnist yoho suchasnym mizhnarodnym vymoham [Regulatory and logistical support of laboratory diagnostics on hemorrhagic disease of rabbits in Ukraine and its compliance with current international requirements]. *Veterynarna biotekhnolohiia – Veterinary biotechnology,* 2022, 41, 55-68. https://doi.org/10.31073/vet_biotech41-06 [in Ukrainian].

3. Liu, S.J., Xue, H.P., Pu, B.Q., Qian, N.H., Xu, W.Y. & Du, N.X. (1984). A New Viral Disease in Rabbits (in Chinese). *Animal Husb. Vet. Med.,* 16, 253-255.

4. Le Gall-Recule, G., Zwingelstein, F., Boucher, S., Le Normand, B., Plassiart, G., Portejoie, Y., Decors, A., Bertagnoli, S., Guerin, J.L. & Marchandeau, S. (2011). Detection of a new variant of rabbit haemorrhagic disease virus in France. *Vet. Rec.,* 168, 137-138.

5. Le Gall-Recule, G., Lavazza, A., Marchandeau, S., Bertagnoli, S., Zwingelstein, F., Cavadini, P., Martinelli, N., Lombardi, G., Guerin, J.L., Lemaitre, E., Decors, A., Boucher, S., Le Normand, B. & Capucci, L. (2013). Emergence of a new lagovirus related to Rabbit Haemorrhagic Disease Virus. *Vet. Res.,* 44, 81.

6. Le Gall-Recule, G., Zwingelstein, F., Fages, M.P., Bertagnoli, S., Gelfi, J., Aubineau, J., Roobrouck, A., Botti, G., Lavazza, A. & Marchandeau, S. (2011). Characterisation of a non-pathogenic and non-protective infectious rabbit lagovirus related toRHDV. *Virology,* 410, 395-402.

7. Le Pendu, J., Abrantes, J., Bertagnoli, S., Guitton, J-S., Le Gall-Reculé, G., Lopes, A.M., Marchandeau, S., Alda, F., Almeida, T., Célio, A.P., Bárcena, J., Burmakina, G., Blanco, E., Calvete, C., Cavadini, P., Cooke, B., Dalton, K., Delibes Mateos, M., Deptuła, W., Eden, J.S., Wang, F., Ferreira, C.C., Ferreira, P., Foronda, P., Gonçalves, D., Gavier-Widén, D., Hall, R., Hukowska-Szematowicz, B., Kerr, P., Kovaliski, J., Lavazza, A., Mahar, J., Malogolovkin, A., Marques, R.M., Marques, S., Martin-Alonso, A., Monterroso, P., Moreno, S., Mutze, G., Neimanis, A., Niedźwiedzka-Rystwej, P., Peacock, D., Parra, F., Rocchi, M., Rouco, C., Ruvoën-Clouet, N., Silva, E., Silvério, D., Strive, T., Thompson, G., Tokarz-Deptuła, B. & Esteves, P. (2017). Proposal for a unified classification system and nomenclature of lagoviruses. *J. Gen. Virol.,* 98, 1658-1666.

8. Puggioni, G., Cavadini, P., Maestrale, C., Scivoli, R., Botti, G., Ligios, C., Le Gall-Recule, G., Lavazza, A. & Capucci, L. (2013). The new French 2010 Rabbit Hemorrhagic Disease Virus causes an RHD-like disease in the Sardinian Cape hare (Lepus capensis mediterraneus). *Vet. Res.,* 44, 96.

9. Dalton, K.P., Nicieza, I., Balseiro, A., Muguerza, M.A., Rosell, J.M., Casais, R., Alvarez, A.L. & Parra, F. (2012). Variant rabbit hemorrhagic disease virus in young rabbits, Spain. *Emerg. Infect. Dis.,* 18, 2009-2012.

10. Abrantes, J., Lopes, A.M., Dalton, K.P., Melo, P., Correia, J.J., Ramada, M., Alves, P.C., Parra, F. & Esteves, P.J. (2013). New variant of rabbit hemorrhagic disease virus, Portugal, 2012–2013. *Emerg. Infect. Dis.,* 19, 1900-1902.

11. Westcott, D.G., Frossard, J.P., Everest, D., Dastjerdi, A., Duff, J.P., Steinbach, F. & Choudhury, B. (2014). Incursion of RHDV2-like variant in Great Britain. *Vet. Rec.*, 174, 333.

12. Baily, J.L., Dagleish, M.P., Graham, M., Maley, M. & Rocchi, M.S. (2014). RHDV variant 2 presence detected in Scotland. *Vet. Rec.*, 174, 411.

13. Rabbit Haemorrhagic Disease. New variant of RHD virus now also detected in Germany. *Information of the FLI* / Last updated 10/21/2013. Retrieved from: https://www.goldstandarddiagnostics.es/media/3212/17rhdk2-fli-_2013.pdf.

14. Duarte, M., Henriques, M., Barros, S.C., Fagulha, T., Ramos, F., Luis, T., Fevereiro, M., Benevides, S., Flor, L., Barros, S.V. & Bernardo, S. (2015). Detection of RHDV variant 2 in the Azores. *Vet. Rec.*, 176, 130.

15. Dalton, K.P., Nicieza, I., Abrantes, J., Esteves, P.J. & Parra, F. (2014). Spread of new variant RHDV in domestic rabbits on the Iberian Peninsula. *Vet. Microbiol.*, 21, 169, 67-73.

16. Lopes, A.M., Correia, J., Abrantes, J., Melo, P., Ramada, M., Magalhães, M.J., Alves, P.C. & Esteves, P.J. (2015). Is the new variant RHDV replacing genogroup 1 in Portuguese wild rabbit populations? *Viruses*, 7, 27-36.

17. Camarda, A., Pugliese, N., Cavadini, P., Circella, E., Capucci, L., Caroli, A., Legretto, M., Mallia, E. & Lavazza, A. (2014). Detection of the new emerging rabbit haemorrhagic disease type 2 virus (RHDV2) in Sicily from rabbit (*Oryctolagus cuniculus*) and Italian hare (*Lepus corsicanus*). *Res. Vet. Sci.*, 97, 642-645.

18. Hu, B., Wei, H., Fan, Z., Song, Y., Chen, M., Qiu, R., Zhu, W., Xu, W., Xue, J. & Wang, F. (2021). Emergence of rabbit haemorrhagic disease virus 2 in China in 2020. *Vet. Med. Sci.*, 7, 236-239.

19. Muzykina, L.M., Sydorenko, T.V., Molozhanova, A.V., Stetsenko, N.Iu., Fedko, O.I., Oboznenko, N.I., Tarasov, O.A. & Nychyk, S.A. (2021). Vyvchennia epidemichnoi sytuatsii shchodo virusnoi hemorahichnoi khvoroby kroliv v Ukraini [Study of the epidemic situation regarding viral hemorrhagic disease of rabbits in Ukraine]. Proceedings from «Modern epidemic challenges in the concept of «One Health»: *III shchorichna Mizhnarodna naukovo-praktychna konferentsiia (18-19 travnia 2021 r.) – III-rd Annual International Scientific and Practical Conference*. Ternopil, 25 [in Ukrainian].

20. Zaika, S.S., Bezditko, L.V., Huralska, S.V., Kot, T.F. & Khomenko Z.V. (2020). Patomorfolohichna kharakterystyka virusnoi hemorahichnoi khvoroby kroliv [Pathomorphological characteristics of viral hemorrhagic disease of rabbits]. *Naukovyi visnyk LNUVMB imeni S.Z. Gzhytskoho. Seriia: Veterynarni nauky – Scientific Bulletin of the LNUVMB named after S.Z. Gzhitskyi. Series: Veterinary Sciences,* 22, 99, 148-154 [in Ukrainian]. doi: 10.32718/nvlvet9922.

21. Serdyukov, Ya.K., & Myrska, L.R. (2014). Patomorfolohiia pechinky, nyrok ta lehen kroliv pry virusnii hemorahichnii khvorobi [Pathomorphology of the liver, kidneys and lungs of rabbits with viral hemorrhagic disease]. *Problemy zooinzhenerii ta veterynarnoi medytsyny – Problems of animal engineering and veterinary medicine,* 28(2), 637-639. Retrieved from: http://nbuv.gov.ua/UJRN/pzvm_2014_28%282%29__147 [in Ukrainian].

22. Duda, Yu.V., Aleksieieva, N.V. & Koreiba, L.V. (2022). Poshyrennia infektsiinykh ta invaziinykh khvorob u kroliv v umovakh pryvatnykh hospodarstv Dnipropetrovskoi oblasti [Spread of infectious and invasive diseases in rabbits in private farms of Dnipropetrovsk region]. Proceedings from «Current aspects of animal biology, veterinary medicine and veterinary and sanitary expertise»: *VII Mizhnarodna naukovo-praktychna konferentsiia vykladachiv i zdobuvachiv*

vyshchoi osvity (16-17 chervnia 2022 r.) – VIIth International Scientific and Practical Conference of Teachers and Students of Higher education. Dnipro, 62-63 [in Ukrainian].

23. Lavazza, A., Scicluna, M.T. & Capucci, L. (1996). Susceptibility of hares and rabbits to the European brown hare syndrome virus (EBHSV) and rabbit haemorrhagic disease virus (RHDV) under experimental conditions. *Zentralblatt fur Veterinarmedizin. Reihe B. J. Vet. Med. Series B*, 43, 401-410.

24. McIntosh, M.T., Behan, S.C., Mohamed, F.M., Lu, Z., Moran, K.E., Burrage, T.G., Neilan, J.G., Ward, G.B., Botti, G., Capucci, L. & Metwally, S.A. (2007). A pandemic strain of calicivirus threatens rabbit industries in the Americas. *Virol. J.*, 4, 96.

25. Lopes, A.M., Correia, J., Abrantes, J., Melo, P., Ramada, M., Magalhaes, M.J., Alves, P.C. & Esteves, P.J. (2015). Is the new variant RHDV replacing genogroup 1 in Portuguese wild rabbit populations? *Viruses*, 7, 27-36.

26. Korniienko, L.Ie., Karpulenko, M.S., Mezhenska, N.A., Ruzhynska, I.L., Moroz, O.A., Skorokhod, S.V., Datsenko, R.A., Skovpen, V.M. & Harkavenko, T.O. (2019). *Metodyka epizootychnoho rozsliduvannia vypadku infektsiinoho zakhvoriuvannia: metodychni rekomendatsii [Methodology of epizootic investigation of an infectious disease case: guidelines]*. Kyiv: DNDILDVSE [in Ukrainian].

27. Levchenko, V.I., Vlizlo, V.V., Kondrakhin, I.P. et al. (2017). *Klinichna diahnostyka khvorob tvaryn [Clinical diagnosis of animal diseases]*. Bila Tserkva [in Ukrainian].

28. Zahrebelnyi, V.O., Lozhkina, O.V., Mezhenska, N.A., Skrypka, M.V. & Sorokova V.V. (2011). *Metodychni vkazivky shchodo provedennia patolohoanatomichnoho roztynu trupiv tvaryn [Methodical instructions for conducting a patho-anatomical autopsy of animal corpses]*. Kyiv: DNDILDVSE [in Ukrainian].

29. Pishchanskyi, O.V., Harkavenko, T.O., Mezhenskyi, A.O. et al. (2019) *Metodychni rekomendatsii z orhanizatsii ta vidboru prob dlia diahnostychnykh doslidzhen na infektsiini khvoroby tvaryn ta ptytsi [Methodological recommendations for the organization and selection of samples for diagnostic studies on infectious diseases of animals and poultry]*. Kyiv: DNDILDVSE [in Ukrainian].

30. *Rabbit Haemorrhagic Disease*. Terrestrial Code Online Access: Chapter 13.2. (n.d.). WOAH – World Organisation for Animal Health. Retrieved September 21, 2023, from https://www.woah.org/en/what-we-do/standards/codes-and-manuals/terrestrial-code-online-access/.